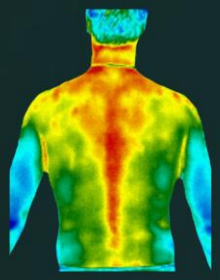

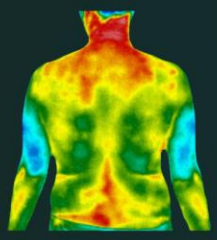

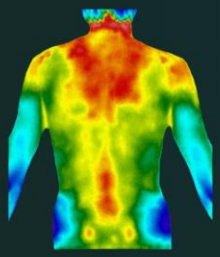

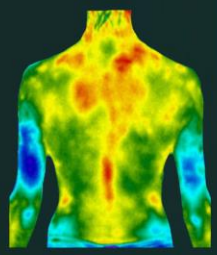

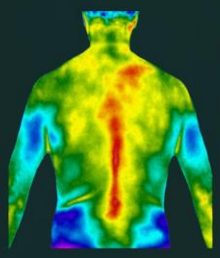

МЕДИЦИНСКОЕ ТЕПЛОВИДЕНИЕ

И.М. Долгов
М.Г. Воловик
С.Н. Колесов

ТЕПЛОВИЗИОННАЯ СКРИНИНГ-ДИАГНОСТИКА ДОРСОПАТИИ

АТЛАС ТЕРМОГРАММ

МЕДИЦИНСКОЕ ТЕПЛОВИДЕНИЕ

Долгов И.М.,
Воловик М.Г.,
Колесов С.Н.

ТЕПЛОВИЗИОННАЯ
СКРИНИНГ-ДИАГНОСТИКА

ДОРСОПАТИИ

АТЛАС ТЕРМОГРАММ

Москва
Дигносис
2021

УДК 616.8-07
ББК 56.12
Д64

А в т о р ы:

Долгов И.М. **–** доктор медицинских наук, заместитель генерального директора ООО «Дигносис», Лауреат Государственной премии Российской Федерации;

Воловик М.Г. **–** доктор биологических наук, руководитель экспертного отдела ООО «Дигносис»;

Колесов С.Н. – доктор медицинских наук, профессор.

Рецензенты:

Лихтерман Л.Б. **-** Доктор медицинских наук, профессор, Заслуженный деятель науки РФ, Лауреат Государственной премии России, Лауреат премии Правительства РФ, главный научный сотрудник-невролог ФГАУ «Национальный медицинский исследовательский центр нейрохирургии им. Н.Н. Бурденко» Минздрава России.

Перльмуттер О.А. **-**Доктор медицинских наук, профессор, врач-нейрохирург высшей категории, Заслуженный врач РФ, Член ассоциации нейрохирургов России

Долгов И.М.
Тепловизионная скрининг-диагностика. Дорсопатии. Атлас термограмм / И.М. Долгов, М.Г. Воловик, С.Н. Колесов -, Москва: Дигносис, 2021.- 212 с.-www.dx.doi.org/10.12737/textbook_61b1a3def1e114.93523951

ISBN: 978-5-6047494-1-8

Настоящее издание посвящено теории и практике медицинского тепловидения дорсопатий. Описаны клинические синдромы дорсопатий, особенности формирования тепловизионного изображения при этой нозологии, в иллюстративной части – по разработанной авторами методике (включая специальные нагрузочные тесты и температурные градиенты) описаны тепловизионные феномены, возникающие у пациентов при деформации позвоночника, перегрузке/деформации позвоночно-дискового сегмента, в том числе, при вовлечении в процесс пояснично-крестцовых суставов, мышечно-тоническом синдроме, плече-лопаточном периартрозе, рефлекторно-болевом синдроме.
Издание предназначено для врачей любой специальности, встречающих в своей клинической практике пациентов, страдающих от «болей в спине»

УДК 616.8-07
ББК56.12

ISBN: 978-5-6047494-1-8
©Долгов И.М. Воловик М.Г., Колесов С.Н, 2021

Дорсопатии. Остеохондроз позвоночника.

Многообразие клинических проявлений остеохондроза позвоночника, специфика проблем, возникающих у врачей разных специальностей (неврологов, нейрохирургов, физиотерапевтов) в процессе лечения пациентов с данной патологией, требуют применения многочисленных инструментальных методов диагностики, таких как рентгенография, компьютерная (КТ) и магнитно-резонансная (МРТ) томография, электромиографические, реографические, тензоальгиметрические, курвиметрические, миотонометрические, гониометрические и другие.

Для анатомо-структурной оценки позвоночника и его содержимого широко используются методы прямой визуализации очаговой патологии и, прежде всего, рентгенография, КТ и МРТ. Общеизвестная методика рентгенографии позвоночника, позволяющая обнаруживать костные изменения, остается востребованной и в настоящее время. МРТ наряду с визуализацией костных изменений позволяет объективизировать и мягкотканные компоненты, в том числе спинного мозга и его корешков. В ряде случаев информативности этих методов для уточнения степени воздействия патологического субстрата на спинной мозг и его корешки бывает недостаточно, и требуется дополнительное обследование с водорастворимыми контрастными препаратами.

Однако далеко не во всех случаях имеется четкая корреляция клинических проявлений остеохондроза позвоночника с данными упомянутых инструментальных методов. При широком позвоночном канале патологические изменения структур позвоночника могут долгое время не сопровождаться неврологической симптоматикой, и наоборот, при узком позвоночном канале даже незначительные изменения приводят к раннему появлению различных неврологических признаков заболевания. Это обусловливает необходимость использования других инструментальных методов, которые позволяют объективизировать различные неврологические симптомы при остеохондрозе позвоночника.

В частности, для уточнения степени нарушений нервной проводимости при корешковом синдроме используются электромиография и метод регистрации спинальных соматосенсорных вызванных потенциалов. Для верификации различных вариантов нейрососудистых синдромов используются реовазография, ультразвуковая допплерография, дуплексное сканирование. Для объективизации же нейродистрофических синдромов инструментальных методов пока не существует.

Необходимость в стольких методиках свидетельствует о том, что каждая из них может решать только отдельные задачи в уточнении топико-нозологического диагноза этой патологии. Более того, не все указанные методы можно использовать в условиях поликлиники, хотя известно, что преобладающая масса больных с этим заболеванием проходит лечение амбулаторно.

Преимущество тепловидения в том, что оно способно осуществлять скрининг-диагностику различных неврологических синдромов остеохондроза. При этом получаемая информация в большинстве случаев коррелирует с неврологической симптоматикой, а в ряде случаев регистрируется даже при минимальных ее проявлениях.

Проведение углубленных ТПВ обследований с использованием как обзорных, так и крупномасштабных укладок, с регистрацией спонтанного ИК излучения и динамики тепловой картины в ответ на специфические провоцирующие пробы позволяет не только объективизировать различные мышечно-тонические, нейродистрофические, нейрососудистые, корешковые синдромы, но и оценить степень их выраженности.

Правильная оценка получаемой информации и последующая ее трактовка невозможны без четкого представления механизмов, обусловливающих формирование неврологического синдрома, а следовательно, лежащих и в основе возникновения той или иной патологической тепловой картины.

Исходя из этого, мы сочли целесообразным предварить рассмотрение ТПВ диагностики проявлений остеохондроза позвоночника разделами по его этиологии и патогенезу. Это тем более важно еще и потому, что тепловая картина, особенно получаемая при обзорном обследовании, чаще всего неспецифична, и одинаковые ее варианты могут регистрироваться при сходных по симптоматике, но различных по этиологии заболеваниях. Например, ТПВ картина корешкового синдрома как при остеохондрозе позвоночника, так и при опухоли спинного мозга, имеет сходный характер, поэтому метод, объективизируя наличие этого синдрома, не позволяет высказаться о причине его появления. Только при наличии у пациента соответствующего анамнеза и клиники можно сделать предположение о связи этого синдрома с тем или иным заболеванием. Однако окончательный нозологический диагноз можно выставить только по данным методов прямой визуализации позвоночника, спинного мозга и его корешков, которые исключат опухоль спинного мозга и подтвердят наличие признаков дегенеративно-дистрофического процесса.

Данный принцип в полной мере относится и к другим неврологическим проявлениям остеохондроза. Выявив ТПВ признаки синдрома Рейно, который может быть следствием многих заболеваний, в том числе и остеохондроза, можно только констатировать его наличие у данного пациента, но не доказать обязательную связь именно с данным заболеванием.

Трактовка тепловой картины в отрыве от клиники, понимания механизмов развития заболевания практически всегда приводит только к констатации нарушений нормальной термотопографии или, в лучшем случае, к выявлению определенного клинического синдрома. В то же время, сопоставление ТПВ информации с анамнезом и клиникой дает возможность квалифицированному специалисту сформулировать развернутый топико-нозологический ТПВ диагноз.

В теоретической части к атласу термограмм отражены достаточно подробно следующие вопросы:

1. Краткая история применения тепловидения при позвоночно-спинномозговой патологии.
2. Этиология, патогенез, клиника остеохондроза позвоночника.
3. Анатомические особенности различных отделов позвоночника и спинного мозга.
4. Тепловизионная диагностика остеохондроза шейного отдела позвоночника.
5. Механизмы формирования ТПВ картины.
6. Методики ТПВ обследования.
7. ТПВ синдромология.
8. Тепловизионная диагностика остеохондроза поясничного отдела позвоночника.
9. Новейшие технологии т возможности современного медицинского тепловидения.
10. Возможности общего программного анализа термограмм с примерами сформированных протоколов ТПВ обследований.
11. Примеры программного построения динамических рядов в ручном и автоматическом режимах работы.
12. Методики программного анализа тепловизионных изображений.
13. Конкретные примеры количественной оценки термоизображений.

Все представленные в атласе случаи дорсопатий подтверждены референтными методами диагностики, принятыми в стандартах диагностики заболеваний органов и систем.

АТЛАС ТЕРМОГРАММ
ДОРСОПАТИИ
(примеры содержания атласа)

3. Пациент № карты 2434 Жен/54 года

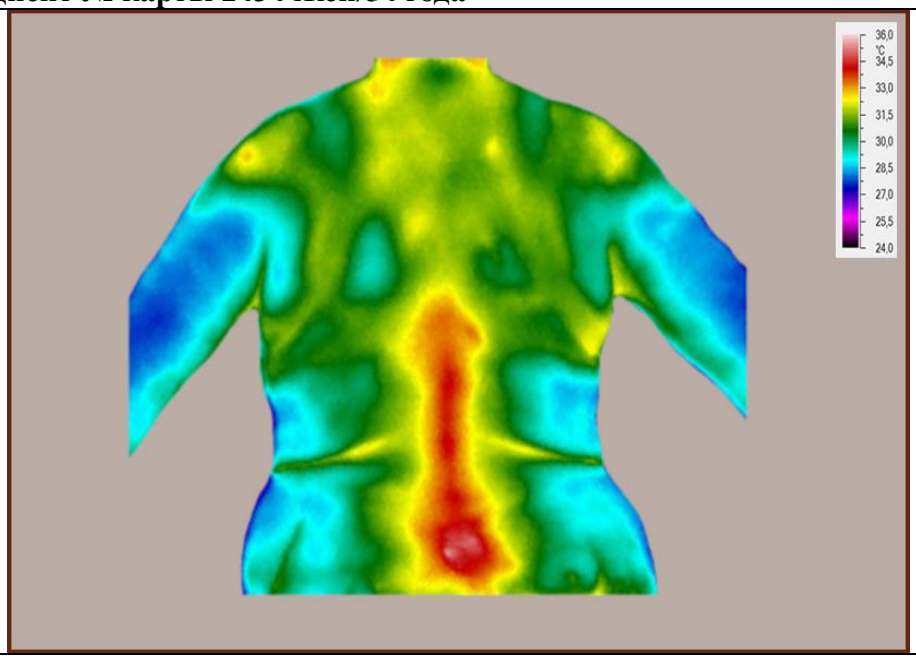

Тепловидение. Отклонение вправо линии хода остистых отростков в поясничном отделе позвоночника. От уровня Th7 до области пояснично-крестцового перехода выявляются зоны с ΔT = 0,3°C между соседними ПДС, максимально до 0,7°C (Тмакс = 31,9°C) на уровне L3-L5 с областью гипертермии с Тмакс = 31,8°C в проекции правых поперечных отростков L4-L5, при Тмакс в близлежащих ПДС (L1-L2) 31,3°C.
Заключение. ТПВ признаки перегрузки/деформации ПДС на уровне грудного и, более выраженно, поясничного отделов позвоночника.

МРТ. признаки дистрофических изменений, остеохондроза пояснично-крестцового отдела позвоночника, дорзальной протрузии диска L5-S1, задние остеофиты L4-L5 позвонков. Левосторонняя сколиотическая деформация поясничного отдела позвоночника.

Клинический диагноз: Сколиоз [M41.0]. Остеохондроз позвоночника у взрослых [M42.1]

7. Пациент № карты 2429-Д Муж/69 лет

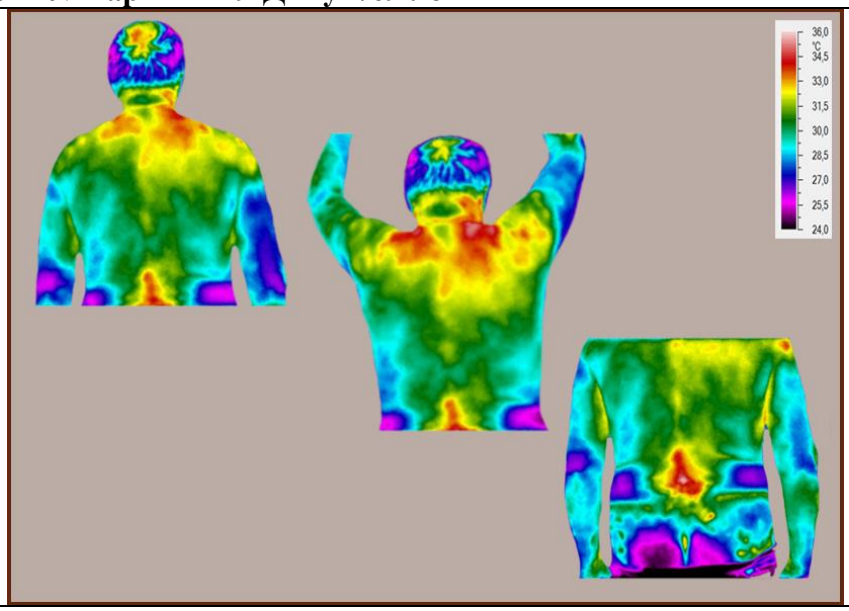

Тепловидение. Зона локальной гипертермии на уровне L3-L5 с Тмакс = 32,3°С, ΔТ по отношению к окружающим тканям 1,3°С (ΔТ = 0,2°С вне зоны гипертермии) с распространением вправо на область паравертебральных мышц. Гипертермия области правого надплечья (термоасимметрия +0,4°С справа).
ТПВ признаки локальной гипертермии в проекции поясничного отдела позвоночника и паравертебральных мышц справа на уровне L5 и S1 (совпадает с проекцией локализации болей). При наклонах туловища изгиб вправо вызывает умеренное нарастание гипертермии в проекции паравертебральных мышц справа.
Заключение. ТПВ признаки мышечно-тонического синдрома паравертебральных мышц шейного отдела позвоночника с обеих сторон и верхне-грудного отдела позвоночника справа, обеих трапециевидных мышц, двустороннего плече-лопаточного периартроза, выраженнее справа. После функциональной пробы (подъем рук над головой) гипертермия наросла, особенно в проекции трапециевидных мышц и правого плечевого сустава.

Рентгенография. На спондилограммах шейного отдела позвоночника в 2-х проекциях лордоз выпрямлен с деформирующей кифотической деформацией на уровне С4-С6 позвонков, высота межпозвонковых дисков сохранена. Субхондральный склероз замыкательных пластинок. Заключение. Дегенеративно-дистрофические изменения шейного отдела позвоночника.
МРТ. Признаки дегенеративно-дистрофических изменений сегментов пояснично-крестцового отдела позвоночника, осложненных грыжами дисков на уровне L4-L5, L5-S1 с признаками компрессии нервных корешков, преимущественно правого. МР-картина спондилеза.

Клинический диагноз: Остеохондроз позвоночника [М42]. Спондилез [М47]

12. Пациент № карты 1689-Д Муж/63 года

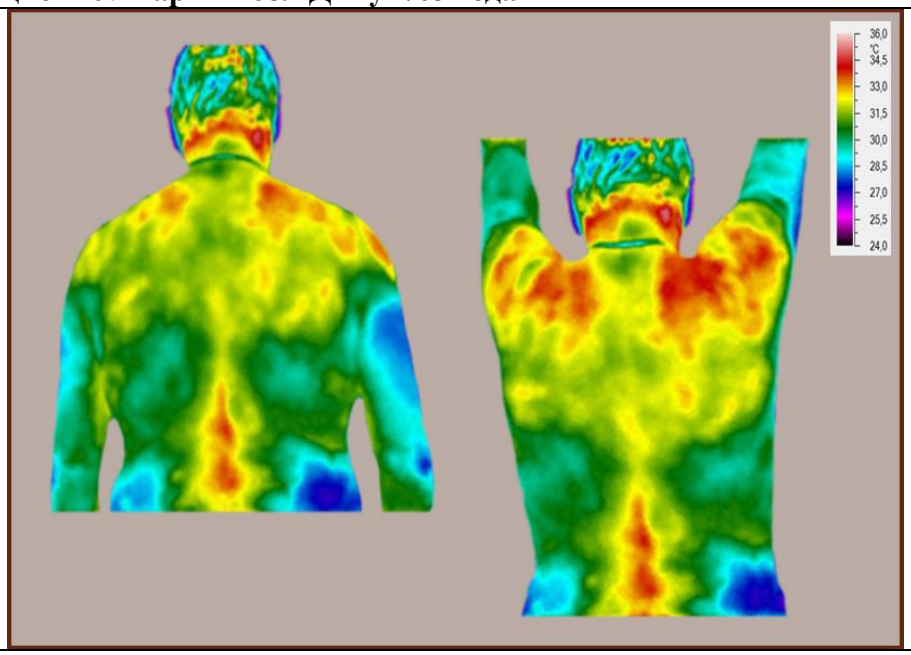

Тепловидение. С уровня грудо-поясничного перехода до уровня L5 – очаги локальной гипертермии с ΔT = 0,3°C между соседними ПДС, Тмакс = 31,5°C (ΔТмакс с областью вне зоны гипертермии – 0,7°C) на уровне L2-L5.
Термоасимметрия в проекции правого крестцово-подвздошного сустава с ΔТмакс = 1,6°C и ΔТсред = 1,3°C.
Термоасимметрия в области надплечий ΔТсред +0,4°C справа. После функциональной пробы (подъем рук над головой) интенсивность излучения значительно наросла, как в проекции мышц, так и плечевых суставов, больше справа.
Заключение. ТПВ признаки перегрузки/деформации ПДС на уровне поясничного отдела позвоночника с возможным вовлечением в процесс правого крестцово-подвздошного сустава. ТПВ признаки мышечно-тонического синдрома паравертебральных мышц шейного и верхне-грудного отделов позвоночника, трапециевидных мышц, двустороннего плече-лопаточного периартроза, больше справа.

Рентгенография. На спондилограммах шейного отдела позвоночника в 2-х проекциях лордоз выпрямлен с деформирующей кифотической деформацией на уровне С4-С6 позвонков. Высота межпозвонковых дисков сохранена. Субхондральный склероз замыкательных пластинок. Заключение. Дегенеративно-дистрофические изменения шейного отдела позвоночника.

Клинический диагноз: Остеохондроз позвоночника у взрослых [M42.1]

17. Пациент № карты 1805-Д Жен/68 лет

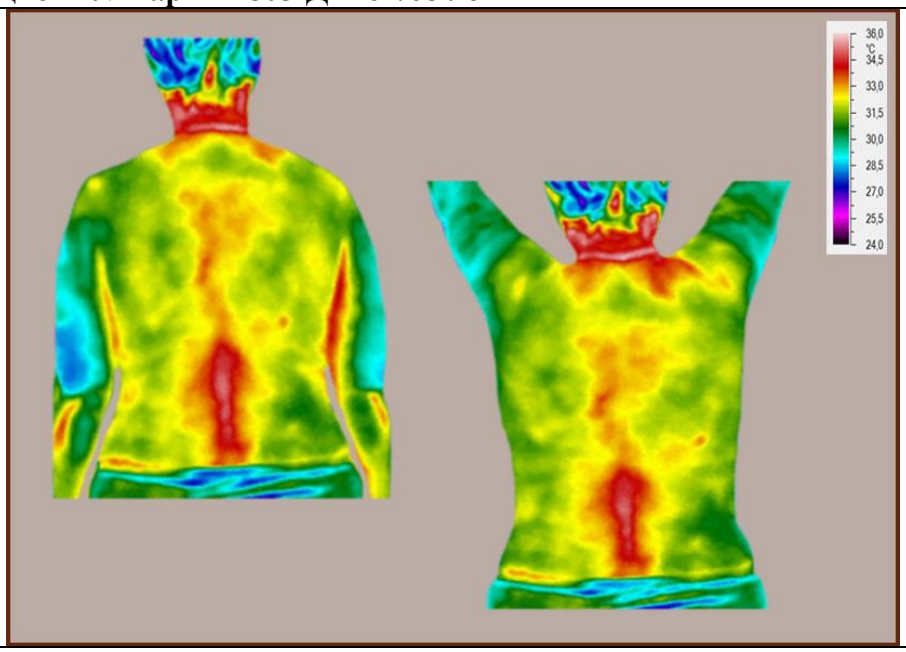

Тепловидение. Непрямолинейный ход линии проекции остистых отростков позвонков. В проекции шейного, нижне-грудного и поясничного отделов позвоночника – очаги локальной гипертермии с ΔТ = 0,3°С и более между соседними ПДС с областью наиболее выраженной гипертермии на уровне L2-L4 (Тмакс = 30,8°С и ΔТсред +0,7°С и +0,8°С по отношению к паравертебральной области справа и слева на этом уровне).

Термоасимметрия области надплечья (ΔТсред +0,5°С справа). После функциональной пробы (подъем рук над головой) интенсивность ИК излучения умеренно наросла, появились зоны локальной гипертермии и в проекции правой трапециевидной мышцы, правого плечевого сустава.

Заключение. ТПВ признаки мышечно-тонического синдрома паравертебральных мышц на уровне шейного, верхне-грудного отделов позвоночника.

ТПВ признаки мышечно-тонического синдрома паравертебральных мышц на уровне пояснично-крестцового отдела позвоночника.

ТПВ признаки сколиотической деформации, перегрузки/деформации ПДС на уровне поясничного отдела позвоночника.

Рентгенография. На спондилограммах шейного отдела позвоночника в 2-х проекциях снижена высота дисков С5-С6, С6-С7, передние и задние остеофиты тел позвонков.

МРТ. МР признаки дистрофических изменений, остеохондроза, пояснично-крестцового отдела позвоночника, дорзальной протрузии диска L5-S1, задние остеофиты L4-L5 позвонков.

Клинический диагноз: Остеохондроз позвоночника у взрослых [M42.1]

58. Пациент № карты 1745 Муж/57 лет

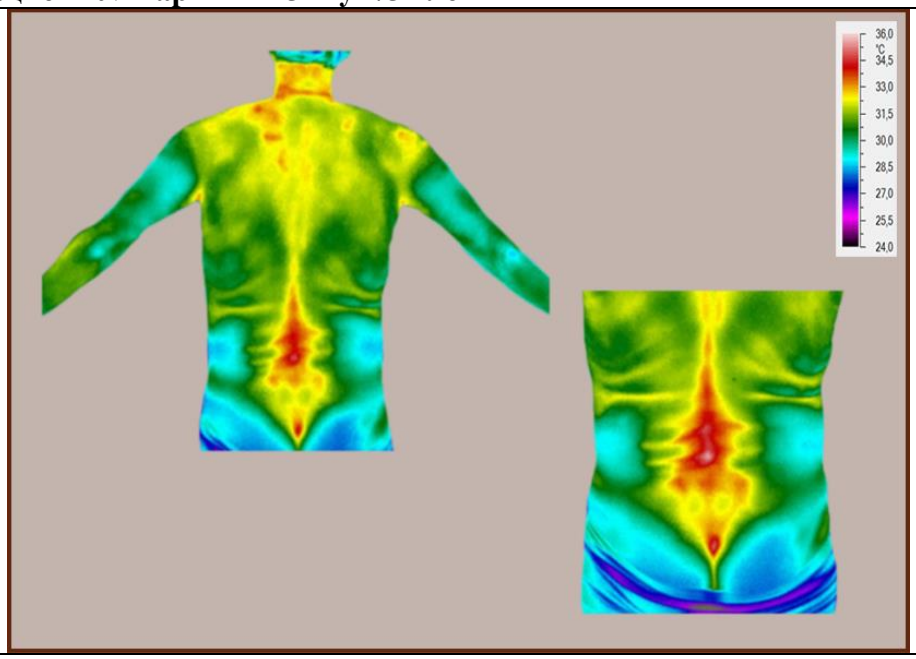

Тепловидение. Непрямолинейный ход линии проекции остистых отростков позвонков. Зоны локальной гипертермии с ΔT = 0,3°C между соседними ПДС на уровне Th12-L4 с максимумом на уровне L2-L3 с Тмакс = 32,6°C, Тсред = 31,8°C, ΔТсред = 1,4°C и ΔT = 1,7°C по отношению к паравертебральной области справа и слева на этом уровне.
Гипертермия в проекции левого надплечья, ΔT=0,4°C
Заключение. ТПВ признаки сколиотической деформации, перегрузки /деформации ПДС на уровне грудного и поясничного отделов позвоночника мышечно-тонического синдрома.

Рентгенография. Признаки распространенного остеохондроза пояснично-крестцового отдела позвоночника II-III ст. Спондилез. Листез L3-L4 задний. Нарушение статики.

Клинический диагноз: Остеохондроз позвоночника у взрослых [M42.1]. Спондилез [M47]

81. Пациент № карты 948 Жен/60 лет

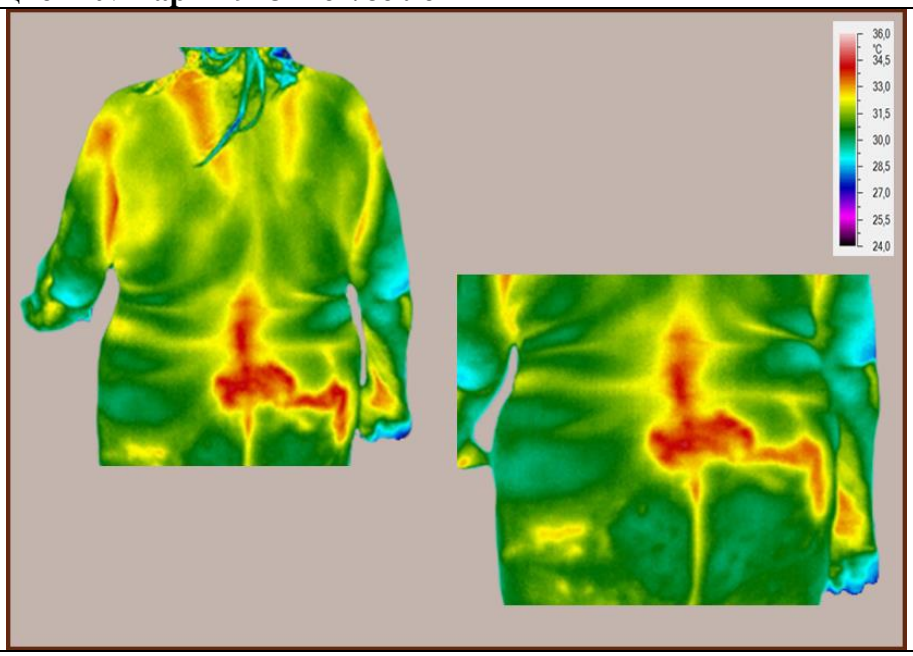

<u>Тепловидение</u>. Непрямолинейный ход линии проекции остистых отростков позвонков. Зоны локальной гипертермии с ΔT 0,3 °C между соседними ПДС на уровне Th12-L5 с максимумом на уровне L3-L5 с Тмакс = 33,8°C, Тсред = 33,0°C, ΔТсред = 1,2°C и ΔT = 1,6°C по отношению к паравертебральной области справа и слева на этом уровне, с распространением на правую ягодичную область с термоасимметрией ягодичных областей ΔТсред +0,6°C справа.

<u>Заключение</u>. ТПВ признаки сколиотической деформации, перегрузки /деформации ПДС на уровне грудного и поясничного отделов позвоночника, с возможным вовлечением корешков спинного мозга.

<u>Рентгенография:</u> Признаки распространенного остеохондроза II-III ст., спондилеза**.**

<u>Выписной эпикриз:</u> Остеохондроз пояснично-крестцового отдела позвоночника II-III ст., мышечно-тонический болевой синдром с иррадиацией боли в область правого тазобедренного сустава.

Клинический диагноз: Остеохондроз позвоночника у взрослых [M42.1] Спондилез [M47]. Боль внизу спины [M54.6]

82. Пациент № карты 1066 Муж/42 года

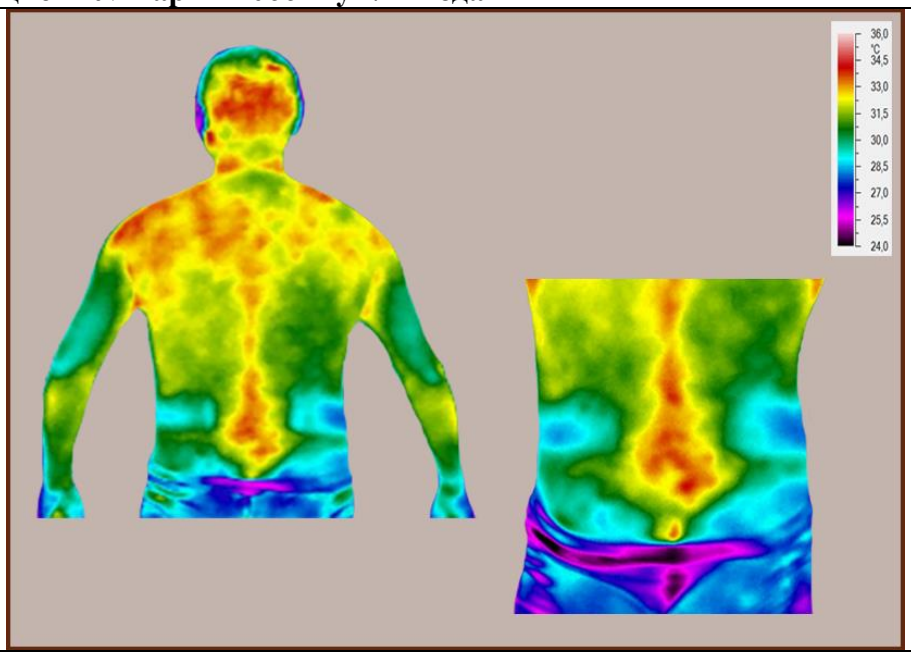

Тепловидение. Непрямолинейный ход линии проекции остистых отростков позвонков. Зоны локальной гипертермии с ΔT = 0,3°C между соседними ПДС на уровне Th12-L5 с максимумом на уровне L3-L5 с Тмакс = 30,2°C, Тсред = 29,6°C, ΔТсред = 0,8°C и ΔT = 1,0°C по отношению к паравертебральной области справа и слева на этом уровне, с распространением влево на уровне L5. Зона локальной гипертермии в проекции правого крестцово-подвздошного сустава с Тмакс =30,2°C, Тсред= 29,4°C.
Гипертермия обоих надплечий, областей проекции плечевых суставов.
Заключение. ТПВ признаки сколиотической деформации, перегрузки /деформации ПДС на уровне грудного и поясничного отделов позвоночника, с возможным вовлечением корешков спинного мозга, мышечно-тонического синдрома, плече-лопаточного периартроза.

МРТ. Признаки статических нарушений, остеохондроза, спондилеза I-II ст. пояснично-крестцового отдела позвоночника, билатеральной протрузии диска L2-L3, медиальной грыжи диска L3-L4, диффузной дорзальной грыжи диска L4-L5, диффузной дорзальной грыжи диска L5-S1.

Клинический диагноз: Остеохондроз позвоночника у взрослых [M42.1]. Спондилез [M47]. Боль внизу спины [M54.6]

92. Пациент № карты 33. 161_f_79 Жен/79 лет

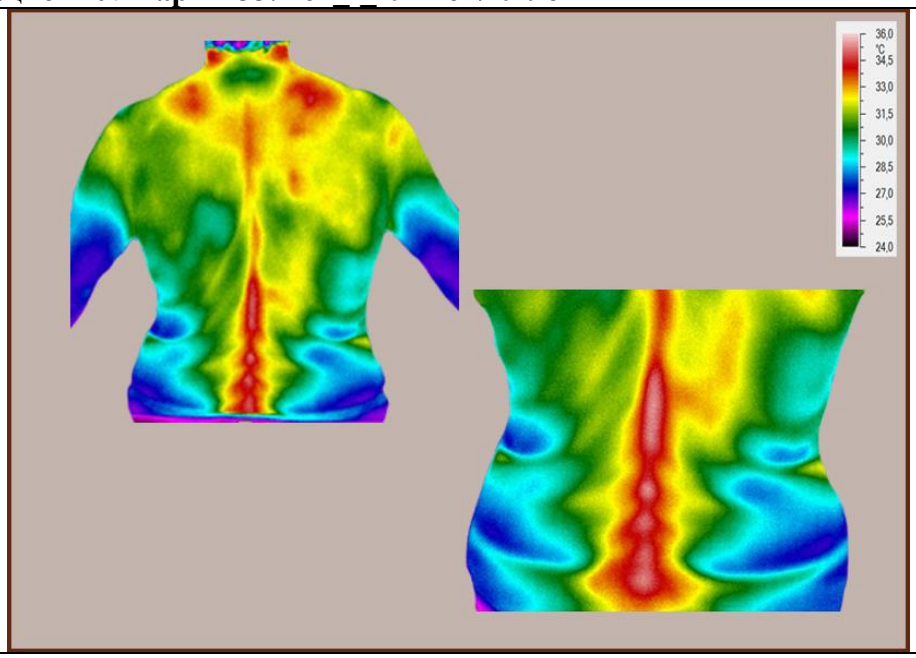

<u>Тепловидение</u>. Непрямолинейный ход линии проекции остистых отростков позвонков. Зоны локальной гипертермии в проекции Th11-L5 с Тмакс = 34,8°С, Тсред = 34,1°С, ΔТсред = 1,3°С и ΔТсред = 1,3°С по отношению к паравертебральной области справа и слева на этом уровне.

<u>Заключение</u>. ТПВ признаки сколиотической деформации, перегрузки /деформации ПДС на уровне грудного и поясничного отделов позвоночника,

<u>МРТ.</u> Признаки дегенеративно-дистрофических изменений пояснично-крестцового отдела позвоночника (остеохондроз); сублигаментарной грыжи (экструзии) диска L2/3; дорзальной протрузии дисков Th12-L2, L3/4, L5/S1. МР картина деформирующего спондилеза на уровне Th11-S1 сегментов; спондилоартроза на уровне Th12-S1 сегментов с формированием фронтального стеноза. Ретролистез L2, антилистез L4 позвоночника.
<u>КТ.</u> КТ-картина дегенеративных изменений позвоночника в виде остеохондроза, спондилоартроза, грудного отдела позвоночника.

Клинический диагноз: Остеохондроз позвоночника у взрослых [M42.1]. Спондилез [M47]. Поражения межпозвоночных дисков [M51.0]

96. Пациент № карты СПМ-656 Жен/48 лет

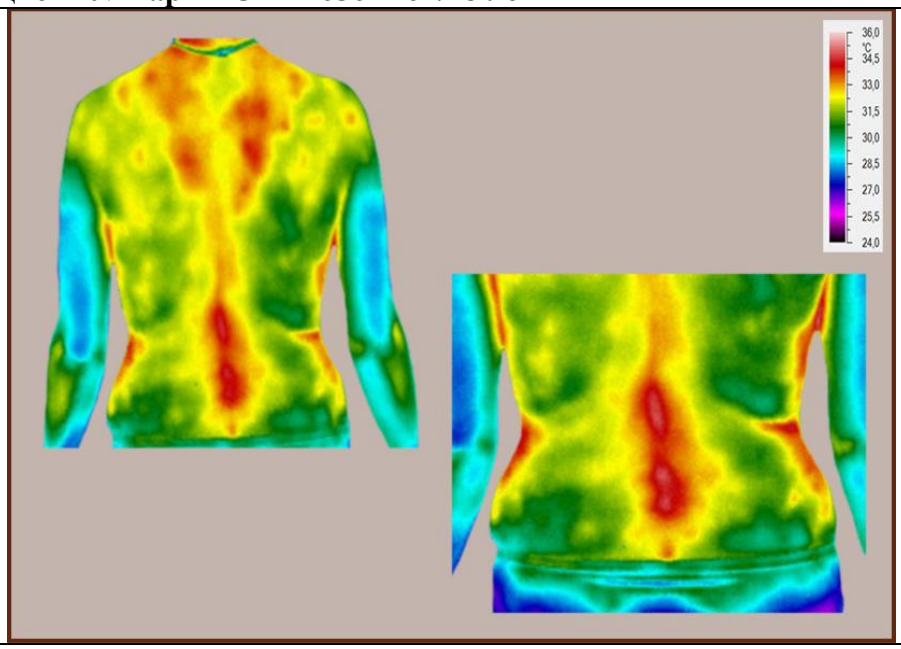

<u>Тепловидение</u>. Непрямолинейный ход линии проекции остистых отростков позвонков с девиацией на уровне грудо-поясничного перехода.
Зоны локальной гипертермии с ΔT = 0,3°C между соседними ПДС на уровне Th12-L5 с максимумом на уровне L1-L4 с Тмакс = 35,4°C, Тсред = 34,9°C, ΔТсред = 0,8°C и ΔT = 0,9°C по отношению к паравертебральной области справа и слева на этом уровне.
<u>Заключение</u>. ТПВ признаки сколиотической деформации, перегрузки /деформации ПДС на уровне грудного и поясничного отделов позвоночника.

<u>МРТ.</u> Признаки дегенеративно-дистрофических изменений пояснично-крестцового отдела позвоночника (остеохондроз). Компрессионная деформация тела L2, межпозвонковая грыжа на этом уровне. Задняя правосторонняя латеральная протрузия межпозвонкового диска L3-L4. Задняя протрузия межпозвонкового диска L5-S1.

Клинический диагноз: Остеохондроз позвоночника у взрослых [M42.1]. Поражения межпозвоночных дисков [M51.0]

106. Пациент № карты 3619 Жен/62 года

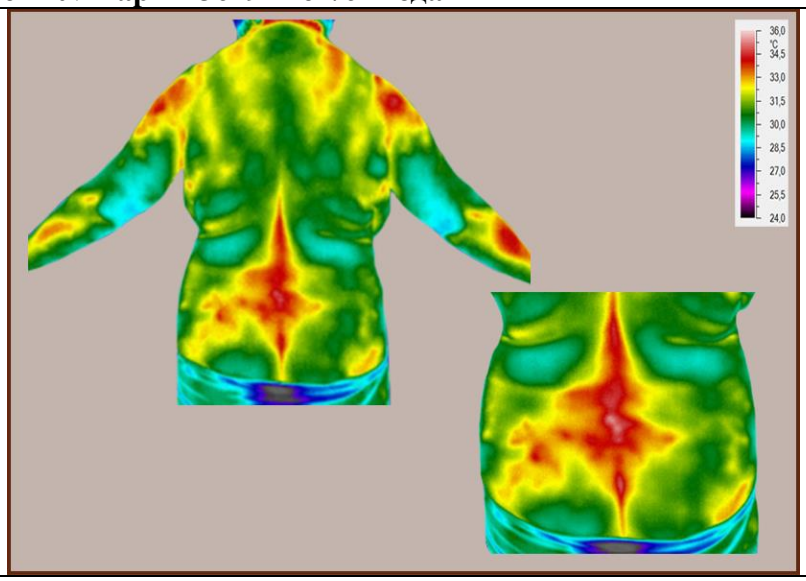

Тепловидение. Непрямолинейный ход линии проекции остистых отростков позвонков. Зоны локальной гипертермии с уровня Th10 с максимумом на уровне L1-L5 с Тмакс = 33,0°С, Тсред = 32,4°С, ΔТсред = 1,6°С и ΔТ = 0,8°С по отношению к паравертебральной области справа и слева на этом уровне с распространением зоны гипертермии влево на ягодичную область с термоасимметрией ΔТ +0,9°С слева.
Гипертермия в проекции обоих плечевых суставов.
Заключение. ТПВ признаки сколиотической деформации, перегрузки /деформации ПДС на уровне поясничного отдела позвоночника с возможным вовлечением корешков спинного мозга, плече-лопаточного периартроза.

Рентгенография. Признаки распространенного остеохондроза II ст. Нарушение статики. Зоны крестцово-подвздошных суставов с признаками артроза I ст.
МРТ. Признаки поясничного остеохондроза, преимущественно в сегментах L3-L4-L5-S1, спондилеза L4-L5-S1, спондилоартроза I ст. в сегментах L3-L4-L5-S1, грыжа диска L5-S1, протрузии дисков L2-L3-L4-L5 с указанными патоморфологическими изменениями.
Выписной эпикриз: Локальный вертебральный синдром, сопровождающийся местным болевым синдромом (люмбалгией), болезненностью прилегающих мышц, ограничением подвижности.

Клинический диагноз: Остеохондроз позвоночника у взрослых [M42.1]. Спондилез [M47]. Поражения межпозвоночных дисков [M51.0]. Боль внизу спины [M54.5]

107. Пациент № карты 1546 Жен/52 года

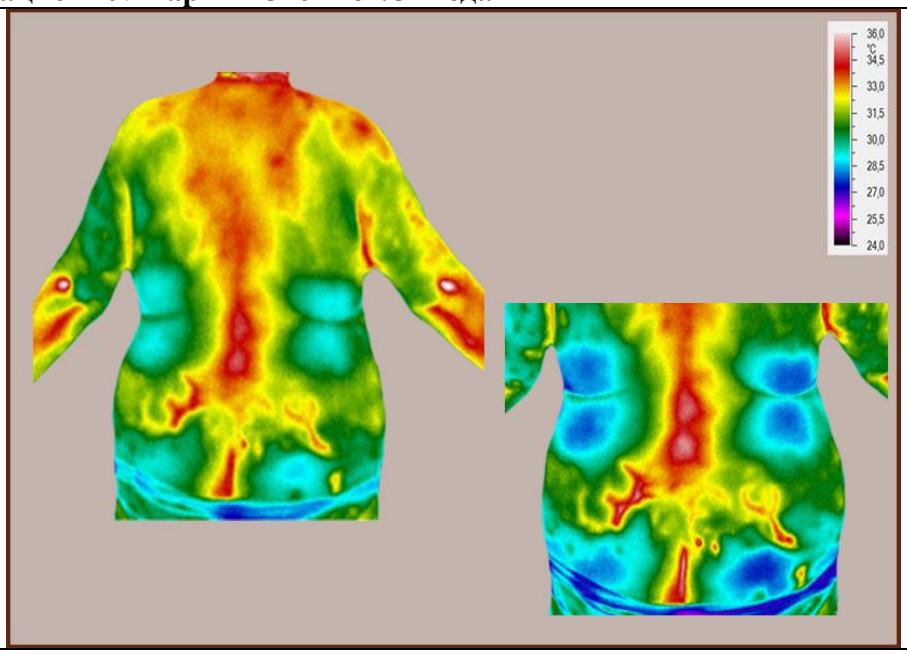

Тепловидение. Непрямолинейный ход линии проекции остистых отростков позвонков с выраженной девиацией на уровне поясничного отдела.
Зоны локальной гипертермии с уровня Th10 с максимумом на уровне L1-L4 с Тмакс = 33,0°С, Тсред = 32,4°С, ΔТсред = 1,1°С и ΔТ = 1,5°С по отношению к паравертебральной области справа и слева на этом уровне с распространением зоны гипертермии влево и вправо на ягодичные области.
Гипертермия в проекции обоих плечевых суставов.
Заключение. ТПВ признаки сколиотической деформации, перегрузки /деформации ПДС на уровне поясничного отдела позвоночника с возможным вовлечением корешков спинного мозга, плече-лопаточного периартроза.
Рентгенография. Признаки распространенного остеохондроза. Грыжи Шморля L4, L5.

Клинический диагноз: Остеохондроз позвоночника у взрослых [M42.1]. Поражения межпозвоночных дисков [M51.0].

1947 - 2019

В настоящем атласе использованы методологические и методические материалы монографий доктора медицинских наук, профессора Колесова Сергея Никандровича, а также результаты многолетних совместных работ с ним.

С.Н. Колесов – один из основоположников использования тепловидения при нейрохирургической патологии нервной системы, автор 3 монографий, более 250 научных работ, 14 новых медицинских технологий, методических рекомендаций и пособий для врачей, 22 изобретений и 24 рационализаторских предложений, касающихся различных областей медицины – нейрохирургии, травматологии и ортопедии, комбустиологии.

Завершение начатой совместно с С.Н. Колесовым работы над атласом и его издание – это дань памяти и уважения к нашему коллеге, товарищу и учителю многих врачей функциональной диагностики, прошедших обучение в созданной им Нижегородской научно-клинической школе теплорадиовидения.

Тепловизионный аппаратно-программный комплекс

Дигносис®

на базе российского медицинского тепловизора «ТВС300-мед» и многоуровневого комплекса программ «TVision»*

Получение доступа ко всем возможностям программного комплекса «TVision» с любого устройства, имеющего подключение к сети Интернет, без установки дополнительного программного обеспечения.

Использование «облачных» технологий для передачи, обработки, анализа и хранения тепловизионных данных по результатам обследований.

Быстрое и достоверное выявление термографических признаков аномальных зон при обследовании пациентов в ручном, полуавтоматическом, автоматическом режимах работы АПК и оценка эффективнсти проводимого лечения.



*Свидетельство Роспатента о государственной регистрации программы для ЭВМ № 2018616903

Dignosys® Производитель ООО «ДИГНОСИС»
г. Москва, Ленинский проспект, д.146, офис 344.
Тел. +7(495) 508 0646 +7 (916) 124 7499 www.dignosys.com info@dignosys.com

Долгов Игорь Маратович
Воловик Михаил Григорьевич
Колесов Сергей Никандрович

ТЕПЛОВИЗИОННАЯ СКРИНИНГ-ДИАГНОСТИКА

ДОРСОПАТИИ

АТЛАС ТЕРМОГРАММ

ФЗ № 436-ФЗ	Издание не подлежит маркировке в соответствии с п. 1 ч. 2 ст. 1

Научное издание

Общество с ограниченной ответственностью «ДИГНОСИС»
www.dignosys.com E-mail: info@dignosys.com
По вопросам медицинского научно-методического характера:
Тел: +7 916 124 7499
По технике и технологиям:
Тел. +7 495 508 0646

Подписано в печать
Формат 10x100/16. Бумага офсетная. Гарнитура Times.
Печать цифровая. Усл. печ. л.
Тираж 500 экз. Заказ №

Отпечатано в типографии ООО «Паблит»
127214, Москва, ул. Полярная, д. 31В, стр. 1
Тел.: (495) 230-20-52

МЕДИЦИНСКОЕ ТЕПЛОВИДЕНИЕ

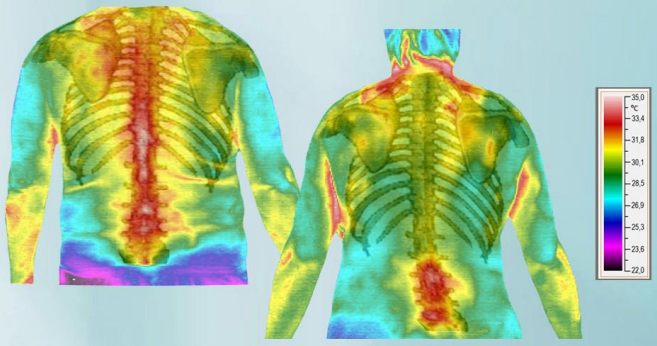

И.М. Долгов, М.Г. Воловик, Колесов С.Н.

ТЕПЛОВИЗИОННАЯ СКРИНИНГ-ДИАГНОСТИКА

Дорсопатии

АТЛАС ТЕРМОГРАММ

ISBN 978-5-6047494-1-8
9 785604 749418

Дигносис®